

TEMAT NUMERU: Problemy i rozwiązania w stomatologii dziecięcej



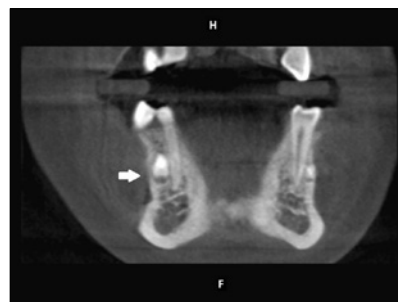
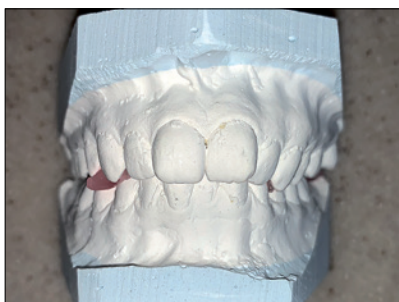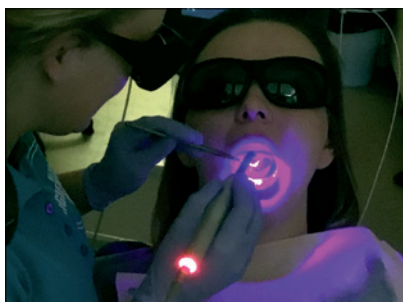
W numerze

- ◆ Zastosowanie lasera diodowego u dzieci
- ◆ Leczenie ortodontyczne aparatami stałymi młodocianej pacjentki chorej na cukrzycę typu 1
- ◆ REPORTAŻ KLINICZNY. Bezpośrednie przykrycie miazgi w przebiegu próchnicowego obnażenia
- ◆ REPORTAŻ KLINICZNY. Opis przypadku ponownego leczenia kanałowego zęba 47 z przewlekłym zaostrzonym stanem zapalnym tkanek okołowierzchołkowych przy użyciu laserów Er:YAG i Nd:YAG (...)
- ◆ SPECJALISTA RADZI. Odbudowa powierzchni żującej zębów bocznych metodą stempla okluzyjnego
- ◆ Dlaczego w gabinecie powinniśmy stawiać granice małemu pacjentowi i jego rodzicom?

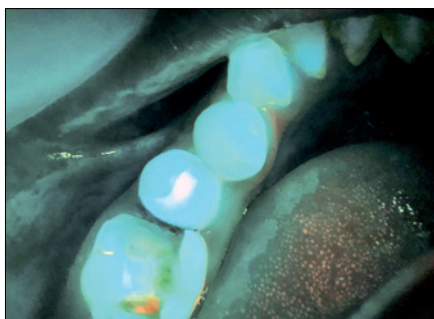


Spis artykułów

TEMAT NUMERU: Problemy i rozwiązania w stomatologii dziecięcej



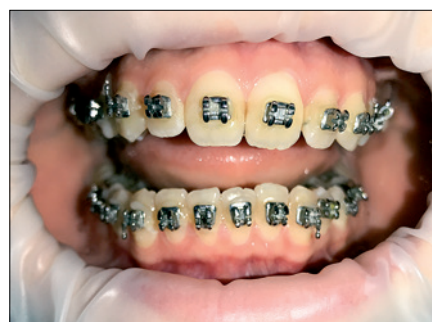10



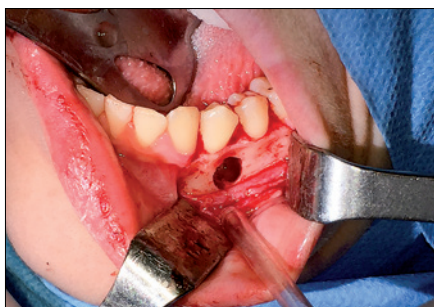Aneta Olszewska, Damian Korczyński – **Zastosowanie lasera diodowego u dzieci**

24

Katarzyna Chybalska, Katarzyna Miśków – **Leczenie ortodontyczne aparatami stałymi młodocianej pacjentki chorej na cukrzycę typu 1**



32

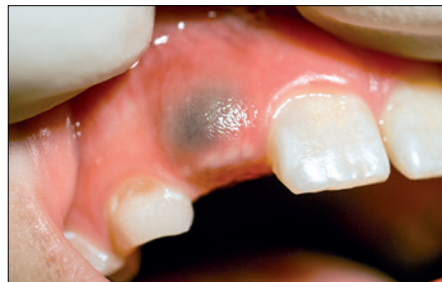

Krystian Kuźniarz, Anna Wałek-Pedrycz, Jolanta Wojciechowicz – **Mnogie zęby nadliczbowe żuchwy. Opis przypadku**


- 40 | Katarzyna Różycka-Dziedzic, Agnieszka Szetela-Majewska, Karolina Polak-Kowalska – **Porównanie wpływu przedłużonego karmienia naturalnego i sztucznego na rozwój próchnicy wczesnodziecięcej**

Edukacja

- 46 | Okres uzębienia mieszanego i stałego u dzieci

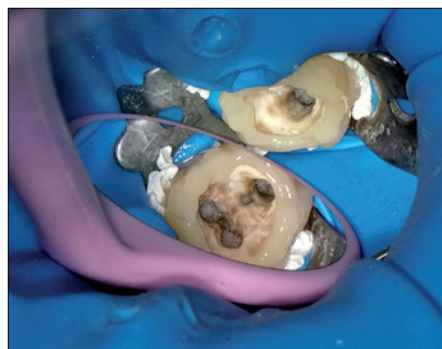


STOMATOLOGIA PRAKTYCZNA

- 50 |  **REPORTAŻ KLINICZNY**
Aleksandra Łyżwińska – **Bezpośrednie przykrycie miazgi w przebiegu próchnicowego obnażenia – obserwacja roczna. Przypadek kliniczny i omówienie współczesnych wskazań w leczeniu próchnicy głębokiej na podstawie wytycznych Europejskiego Towarzystwa Endodontycznego (2019)**

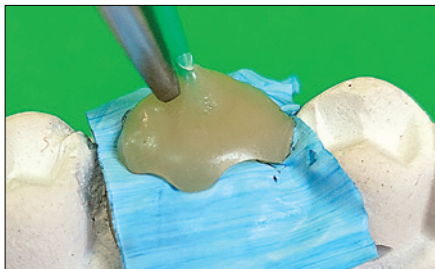- 60 | Martyna Gałek, Marek Prątnicki – **Zastosowanie licówek ceramicznych na zębach leczonych endodontycznie. Przegląd piśmiennictwa**

- 64 | **REPORTAŻ KLINICZNY**
Marcin Nowosielski – **Opis przypadku ponownego leczenia kanałowego zęba 47 z przewlekłym zaostrzonym stanem zapalnym tkanek okołowierzchołkowych przy użyciu laserów Er:YAG i Nd:YAG ze zdjęciem korony protetycznej, usunięciem wkładu koronowo-korzeniowego i ponowną rekonstrukcją protetyczną – 2-letnia obserwacja przypadku**



VADEMECU M STOMATOLOGA

80



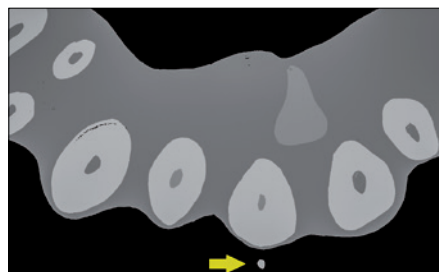
SPECJALISTA RADZI

Ewa Marek – **Odbudowa powierzchni żującej zębów bocznych metodą stempla okluzyjnego**

84

STRESZCZENIA

Włodzimierz Dura – **Nowoczesne leczenie jatrogennej perforacji korzenia: opis przypadku**



88



MAŁY PACJENT W GABINECIE

Milena Marczak – **Dlaczego w gabinecie powinniśmy stawiać granice małemu pacjentowi i jego rodzicom?**

92

FELIETON

Adam Zyśk – **Pacjent czy klient?**

Spis firm: Dental Holding s. 3, Marrodent s. 7, Marku s. 9, Lasotronix s. 23, Chema Elektromet s. 39, Poldent s. 49, Kuraray s. 57, Portal Dentystyczny s. 59, BTL s. 77, MediaFlor s. 91, Kuraray s. 94, III str. okładki, Poldent IV str. okładki