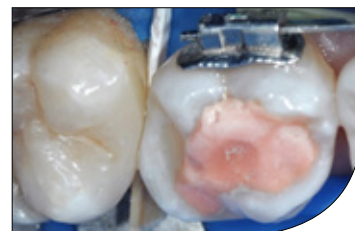
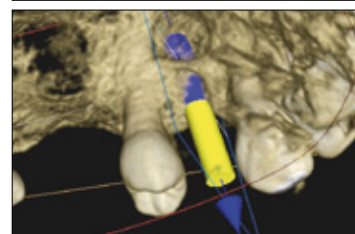
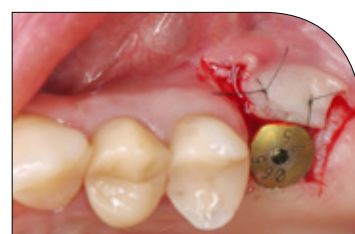




TEMAT NUMERU:

## Strategie postępowania w chirurgii stomatologicznej

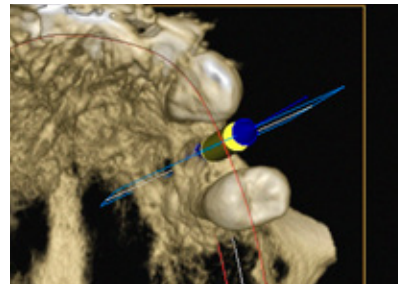
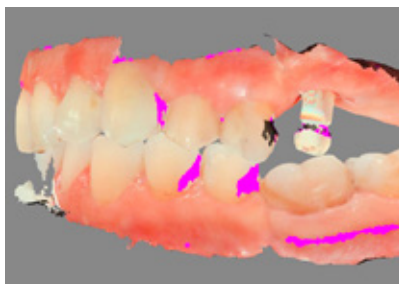
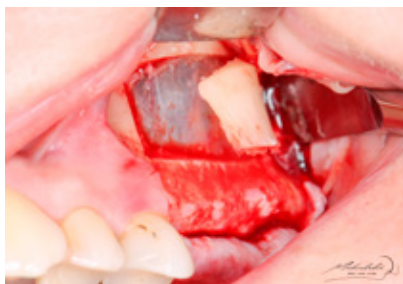
W numerze:

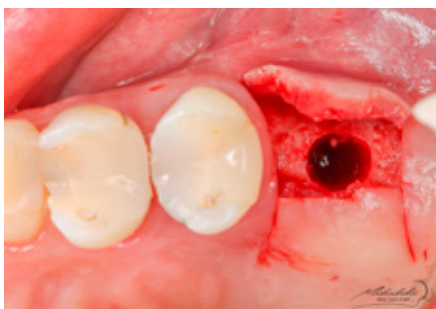■■■ **REPORTAŻ KLINICZNY** Podniesienie dna zatoki szczękowej metodą otwartą ■■■ **REPORTAŻ KLINICZNY** Technika pierścieni kostnych ■■■ **REPORTAŻ KLINICZNY** Nadwrażliwość pozabiegowa po wykonaniu wypełnienia kompozytowego ■■■ **ARTYKUŁ Z CYKLU** Aparat fotograficzny w stomatologii. Jaki wybrać? ■■■ **SPECJALISTA RADZI** Osteoporoza a choroby przyzębia

# Spis artykułów

TEMAT NUMERU: Strategie postępowania w chirurgii stomatologicznej



10



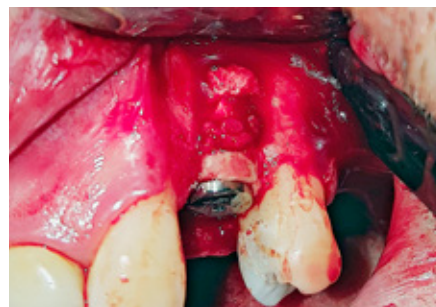REPORTAŻ KLINICZNY

Michał Mikulski – **Podniesienie dna zatoki szczękowej metodą otwartą wraz z jednoczasową augmentacją horyzontalną. Opis przypadku**

24

REPORTAŻ KLINICZNY

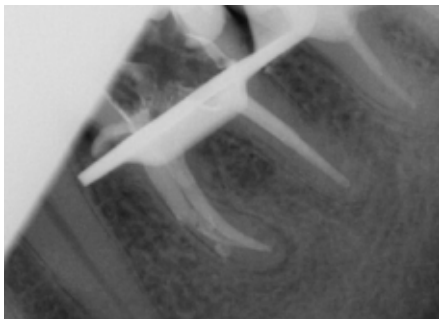
Michał Rawicki – **Technika pierścieni kostnych**



## EDUKACJA

32 | KURSY – KONFERENCJE – TARGI

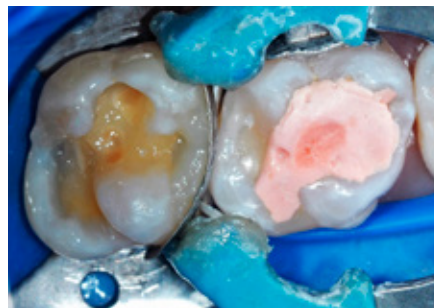
## STOMATOLOGIA PRAKTYCZNA


- 34 |  Dorota Ciechanowska-Horyza – **Ponowne leczenie endodontyczne – leczenie ze zmiennym scenariuszem. Opis przypadku**

- 38 | ARTYKUŁ SPONSOROWANY  
Maciej Mikołajczyk – **Technologia Near Infrared Laser Transillumination (NILT) w stomatologii zachowawczej**

- 42 | Andrzej Lemański, Małgorzata Kozak, Ewa Sobolewska – **Okluzja jako znaczący czynnik powodzenia leczenia implantoprotetycznego – praca pogładowa**

- 48 | REPORTAŻ KLINICZNY  
Aleksandra Łyżwińska – **Nadwrażliwość pozabiegowa po wykonaniu wypełnienia kompozytowego. Opis przypadku**



- 61 |  ARTYKUŁ Z CYKLU  
Faustyna Nieroda, Magdalena Ungiert, Anna Walendzik, Leszek Szalewski – **Część 3. Aparat fotograficzny w stomatologii. Jaki wybrać?**

## VADEMECUM STOMATOLOGA

70 | SPECJALISTA RADZI

Ewa Węgródzka – **Osteoporoza a choroby przyzębia**

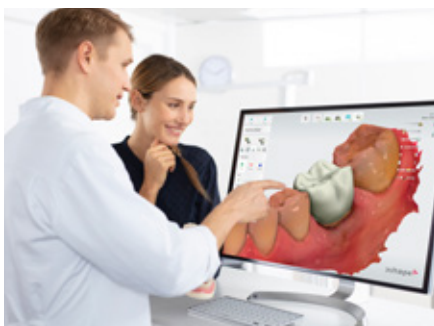74 | ARTYKUŁ SPONSOROWANY

**Jak wyglądałby świat adhezji, gdyby nie monomer 10-MDP opracowany przez Kuraray Noritake?**

76 | STRESZCZENIE I KOMENTARZ

Joanna Rasławska-Socha, Ryta Łagocka – **Zastosowanie kolorowego kompozytu imitującego dziąsło do rehabilitacji recesji dziąsłowych i niepróchnicowych ubytków przyszyjkowych – opis przypadku**

80 |



CYFRYZACJA W GABINECIE STOMATOLOGICZNYM

Jakub Szymaniak, Grzegorz Romek – **Architektury systemów CAD/CAM**

84 |

PASJE

Adam Dobrzyński – **Stomatologiczny Tryptyk Alpejski – Dent du Géant**



Spis firm: KRAKDENT II s. okładki, Poldent s. 3, VOCO s. 7, Septodont IV s. okładki